

Синенченко А.Г.¹, Лодягин А.Н.¹, Горбачева Т.В.², Синенченко Г.И.¹, Батоцыренов Б.В.¹

Патоморфологические изменения внутренних органов при острых отравлениях 4-оксибутановой кислотой (по данным Бюро судебно-медицинской экспертизы)

¹ГБУ «Санкт-Петербургский научно-исследовательский институт скорой помощи имени И.И. Джанелидзе», 192242, Санкт-Петербург, Российская Федерация;²СПбГБУЗ «Бюро судебно-медицинской экспертизы», 195067, Санкт-Петербург, Российская Федерация;

Цель исследования – установить объективные достоверные морфологические признаки смертельных отравлений 4-оксибутановой кислотой (4-ОБК).

Материал и методы. Проведён анализ 49 актов судебно-медицинского исследования трупов, в судебно-медицинском диагнозе которых в разделе основная причина смерти указано «Острое отравление 4-ОБК». Работа выполнена в бюро судебно-медицинской экспертизы Санкт-Петербурга. В каждом исследуемом случае анализировались результаты морфологического (макро- и микроскопические) и судебно-химического исследования биологических тканей. Статистическую обработку полученных результатов осуществляли в программе Statistic for Windows (версия 10). При статистической обработке использованы числовые характеристики переменных ($M \pm SD$, $Me [Q25; Q75]$), χ^2 – критерий Пирсона, коэффициент корреляции Спирмана.

Результаты и обсуждение. В ходе работы установлена средняя смертельная доза 4-ОБК в артериальной крови, равная $273,6 \pm 125,1$ мг/л. При судебно-химическом исследовании сочетанное употребление 4-ОБК и других наркотических веществ (НВ) и психоактивных веществ (ПАВ) диагностировано в 48,9% случаев. Из причин, приведших к смерти, ненасильственная и некриминальная смерть вследствие отравления 4-ОБК устанавливалась чаще – в 33 (67,3%) случаях, падение потерпевшего с высоты со смертельным исходом – в 11 (22,4%), насильственная смерть в результате тупой и острой травмы реже – в 2 (4,09%) случаях. Из макроскопических признаков острых смертельных отравлений 4-ОБК наблюдалась увеличенная масса внутренних органов (сердца, лёгких, селезёнки, печени) в прямой связи с концентрацией токсиканта в крови. Микроскопические признаки острого смертельного отравления токсикантом включали в себя особенности гемоциркуляции, характерные для внезапной смерти. Сопутствующая патология, диагностирована в 32,6% случаев в виде дистрофических изменений внутренних органов. В свою очередь, гепатит С и вирус иммунодефицита человека (ВИЧ) выявлены у 13 (26,5%) погибших.

Заключение. Таким образом, признаки, характерные для острых смертельных отравлений 4-ОБК, включают в себя, прежде всего, особенности гемоциркуляции, характерные для внезапной смерти. Наиболее тяжело поражается головной мозг, что проявляется деструктивным отёком. Для отравлений характерно также наличие серозного отёка лёгких. Выявлены макроскопические признаки отравлений, включающие в себя увеличение массы сердца, лёгких, селезёнки и печени в прямой связи с концентрацией токсиканта в крови. Следует заметить, что сопутствующая патология в виде дистрофических изменений внутренних органов свидетельствует о длительном характере употребления токсиканта, приводящем к выраженным метаболическим нарушениям.

Ключевые слова: судебно-медицинская экспертиза; острые отравления; 4-оксибутановая кислота; токсикология.

Для цитирования: Синенченко А.Г., Лодягин А.Н., Горбачева Т.В., Синенченко Г.И., Батоцыренов Б.В. Патоморфологические изменения внутренних органов при острых отравлениях 4-оксибутановой кислотой (по данным Бюро судебно-медицинской экспертизы). *Токсикологический вестник*. 2021; 29(3): 28-34.

DOI: <https://doi.org/10.36946/0869-7922-2021-29-3-28-34>

Для корреспонденции: Синенченко Андрей Георгиевич, кандидат медицинских наук, руководитель отдела неотложной психиатрии, наркологии и психореабилитации ГБУ СПб НИИ СП им. И.И. Джанелидзе, 192242, г. Санкт-Петербург, Российская Федерация. E-mail: andreysin2013@yandex.ru

Конфликт интересов. Авторы заявляют об отсутствии конфликта интересов

Финансирование. Исследование не имело спонсорской поддержки.

Поступила в редакцию 19 февраля 2021 / Принята в печать 22.05.2021

Sinenchenko A.G.¹, Lodyagin A.N.¹, Gorbacheva T.V.², Sinenchenko G.I.¹, Batotsyrenov B.V.¹

Pathomorphological changes in internal organs in acute poisoning with 4-hydroxybutanoic acid (according to the data of the Bureau of forensic medical expertise)

¹Saint Petersburg I.I. Dzhanelidze Research Institute of Emergency Medicine, 192242, Saint Petersburg, Russian Federation

²Saint Petersburg State Budgetary Health Care Bureau of Forensic Medical Expertise, 195067, Saint Petersburg, Russian Federation

The aim of the study was to establish objective reliable morphological signs of fatal poisoning with 4-hydroxybutanoic acid (4-HBA).

Material and methods. The 49 acts of forensic medical examination of corpses with «Acute poisoning with 4-hydroxybutanoic acid» as the main cause of death were analyzed. The work was done in the Saint Petersburg Bureau of Forensic Medical Expertise.

The results of morphological (macro - and microscopic) as well as forensic chemical studies of biological tissues were evaluated.

The results were statistically processed using Statistic for Windows software (version 10). The numerical characteristics of the variables ($M \pm SD$, Me [Q25; Q75]), χ^2 – Pearson's criterion, and Spearman's correlation coefficient were applied for statistical processing.

Results. The average lethal dose of 4-HBA in arterial blood was found to be equal to $273,6 \pm 125,1$ mg/l. In a forensic chemical study the combined use of 4-HBA and other narcotic substances (NS) and psychoactive substances (PAS) was diagnosed in 48.9% of cases. Of the causes leading to death, non-violent and «non-criminal» death due to 4-HBA poisoning was established more often - in 67.3% (33) of cases, a fall of the victim from a height with a fatal outcome - in 22.4% (11), less often violent death as a result of blunt and acute trauma - in 4.09% (2) cases.

Among the macroscopic signs of acute lethal poisoning with 4-HBA were an increased mass of internal organs (heart, lungs, spleen, liver) in direct connection with the concentration of the toxicant in the blood. Microscopic signs of acute lethal poisoning by a toxicant included blood circulation features characteristic of sudden death.

Concomitant pathology was diagnosed in 32.6% of cases in the form of degenerative changes in internal organs. In turn, hepatitis C and human immunodeficiency virus (HIV) were detected in 26.5% (13) of the dead.

Conclusions. Thus, the signs characteristic for acute fatal poisoning with 4-HBA include the features of hemocirculation characteristic of sudden death. The brain is most severely affected, which is manifested by destructive edema. Poisoning is also characterized by the presence of serous pulmonary edema. Macroscopic signs of poisoning were revealed, including an increase in the weight of the heart, lungs, spleen and liver in direct connection with the concentration of the toxicant in the blood.

It should be noted that the concomitant pathology in the form of dystrophic changes in the internal organs indicates the long-term nature of the use of the toxicant leading to pronounced metabolic disorders.

Keywords: forensic medical examination; acute poisoning; 4-hydroxybutanoic acid; toxicology.

For citation: Sinenchenko A.G., Lodyagin A.N., Gorbacheva T.V., Sinenchenko G.I., Batotsyrenov B.V. Pathomorphological changes in internal organs in acute poisoning with 4-hydroxybutanoic acid (according to the data of the Bureau of forensic medical expertise). *Toksikologicheskii vestnik (Toxicological Review)*. 2021; 29(3): 28-34.

DOI: <https://doi.org/10.36946/0869-7922-2021-29-3-28-34> (In Russian)

For correspondence: Andrei G. Sinenchenko, PhD, Head of the Department of Emergency Psychiatry, Narcology and Psychorehabilitation, Saint Petersburg I.I. Dzhanelidze Research Institute of Emergency Medicine, 192242, Saint Petersburg, Russian Federation. E-mail: andreysin2013@yandex.ru

Conflict of interests. The authors declare no conflict of interest.

Acknowledgments. The study had no sponsorship.

Received: February 19, 2021 / Accepted: May 22, 2021

Введение

Известно, что среди случаев смерти отравления психоактивными веществами (ПАВ) и наркотическими веществами (НВ) занимают одно из ведущих мест в мире [1–3]. По данным статистического учета, в 2017 г. в Соединённых Штатах Америки в отделениях неотложной помощи с острыми отравлениями НВ проходили лечение более 900 тыс. человек, а уровень передозировок, связанных с приёмом опиоидов, кокаина и амфетаминов, увеличился на 9,7, 11,0 и 18,3% соответственно [4].

По данным многопрофильного стационара скорой помощи в Санкт-Петербурге, за период 2019 г. установлено преобладание в биологических средах пациентов токсикологического профиля гамма-оксимасляной кислоты (ГОМК) – в 46,6% и синтетических катинонов (α -PVP) – в 20,2%, метадона – в 13,2% [5]. По данным доклада Международного комитета по контролю над наркотиками, за 2014 г. показатель количества случаев летальных исходов от острых отравлений НВ составил 40 случаев на 1 млн человек в возрасте от 15 до 64 лет [6].

В Российской Федерации на сегодняшний день широкое распространение получили «дизайнерские наркотики» [7–10], в группу которых входят химические вещества с наркотическим эффектом медицинского и немедицинского назначения – 1,4-бутандиол, гамма-бутиролактон, ГОМК [11], верификация которых традиционными методами лабораторной диагностики невозможна [12]. ГОМК (4-оксибутановая кислота (4-ОБК)) и её прекурсоры вызывают психическую и физическую зависимость, используются в молодёжной среде как «клубные наркотики» с целью получения эффектов: эйфорического, расслабляющего, повышающего сексуальное возбуждение. Известно, что часто систематическое употребление токсикантов приводит к метаболическим нарушениям, абстинентному синдрому и летальному исходу [13]. По данным Corkery J.M. и соавторов (2015), в 21% случаев ГОМК используется как средство выбора у лиц с суицидальным поведением, а смертельные отравления в первую очередь связаны с сочетанным приёмом с другими ПАВ и этанолом [14].

На сегодняшний день в доступных литературных источниках описаны гистологические изменения при смертельных острых отравлениях синтетическими производными опия, синтетическими каннабиноидами, психостимуляторами, кетаминотом [15, 16]. Начиная с 60-х годов приводятся сведения о содержании ГОМК в тканях, в волосах и биологических жидкостях умерших [17]. В свою очередь, судебно-морфологические изменения при острых отравлениях 4-ОБК изучены недостаточно, что и определяет актуальность проведённого исследования.

Цель исследования – установить объективные достоверные морфологические признаки смертельных отравлений 4-ОБК.

Материал и методы исследования

С целью установления объективных морфологических признаков острых отравлений 4-ОБК был выполнен анализ 49 актов судебно-медицинского исследования трупов, в судебно-медицинском диагнозе которых в разделе основная причина смерти указано «Острое отравление 4-ОБК». Работа выполнена в бюро судебно-медицинской экспертизы Санкт-Петербурга.

В каждом исследуемом случае анализировались пол, возраст, основная причина смерти, сопутствующая патология, место обнаружения трупа, результаты его морфологического исследования (макро- и микроскопические) и судебно-химического исследования биологических тканей.

Статистическую обработку полученных данных осуществляли в программе Statistic for Windows (версия 10). При статистической обработке использованы числовые характеристики переменных ($M \pm SD$, Me [Q25; Q75]) с оценкой их точности и надёжности, значимости различий частот наблюдений в независимых выборках по χ^2 – критерию Пирсона. Связь между признаками устанавливалась с помощью коэффициента корреляции Спирмана.

Результаты и обсуждение

По результатам исследования было установлено, что смертельные отравления 4-ОБК чаще обнаруживались у лиц мужского пола в возрасте от 19 до 46 лет – 39 (79,6%) случаев, $p < 0,05$). Средний возраст составил $31,7 \pm 1,1$ лет (табл. 1).

Таблица 1

Характеристика острых смертельных отравлений 4-ОБК

Показатель	Выраженность показателей	
	абс.	%
Пол:		
мужчины	39	79,6*
женщины	10	20,4
Всего	49	100
Причина смерти:		
ненасильственная и «некриминальная» смерть	33	67,3*
падение с высоты со смертельным исходом	12	24,4
насильственная смерть в результате тупой или острой травмы	4	8,3
Всего	49	100
Возраст (M ± SD, Me [Q25; Q75], min / max), лет	30 [26; 36], 19 / 46	
Концентрация 4-ОБК в крови (Me [Q25; Q75], min / max, мг/л:		
у мужчин	117,4 [86,4; 261,7]; 54,7 / 3361,1	
у женщин	215,7 [195,1; 543,8]; 95,2 / 543,8	
Рост (Me [Q25; Q75]; min / max), см	178 [170; 183,5]; 160 / 190	

Примечание. * – достоверные отличия $p < 0,05$.

Как видно из табл. 1, по данным судебно-химического исследования, концентрация 4-ОБК в артериальной крови отравленных находилась в пределах 54,7–3361,1 мг/л. Средняя смертельная доза 4-ОБК в артериальной крови для обоих полов составила $273,6 \pm 125,1$ мг/л, что согласуется с данными Jones A.W. и соавт. (2018) [18].

Необходимо отметить, что у умерших женского пола концентрация токсиканта в крови была на 16% выше, и в 75% случаев составляла 543,8 мг/л, в то время как у мужчин – 261,7 мг/л ($\chi^2 = 7,2$; $p = 0,008$), что можно объяснить низким уровнем ферментов дегидрогеназы и сукцинат семиальдегиддегидрогеназы в женском организме, участвующих в метаболизме ГОМК [19].

Установлено, что наибольшая концентрация изучаемого токсиканта в крови обнаруживалась в период вскрытия трупов с 1-х по 2-е сутки после их обнаружения – 148,3 [95,2; 309,6] и 128,6 [90,4; 280,1] мг/л, в период 3-х и 4-х суток концентрация имела наименьшие значения – 98,8 [80,2; 177,7] и 71,4 [60,2; 140,7] мг/л. Диагностирована обратная связь между концентрацией вещества в крови и временем вскрытия трупов ($R = -0,24$; $p = 0,02$). При концентрации 4-ОБК в крови свыше 300 мг/л, изучаемая кислота определялась как в крови, так и в

моче погибших – в 14 (28,5%) случаях, в печени и почках – в 5 (10,2%) случаях. Данные могут свидетельствовать о времени жизни пострадавшего после отравления ГОМК [20].

В обследуемой группе преобладали лица высокого роста – 44 (90%; $p < 0,05$), 178 [170; 183,5] см, удовлетворительного питания – 43 (87,7%; $\chi^2 = 52,8$; $p < 0,001$).

Отравленные обнаруживались чаще в закрытом помещении – 28 (57,1%; $p < 0,05$), на улице и территориях парковой зоны – 15 (30,6%), в месте ДТП – 5 (10,2%) случаев.

Из причин, приведших к смерти, ненасильственная и «некриминальная» смерть вследствие отравления 4-ОБК диагностировалась чаще – в 33 (67,3%) случаях, падение потерпевшего с высоты со смертельным исходом – в 11 (22,4%), реже насильственная смерть в результате тупой и острой травмы – в 2 (4,09%) случаях. Данные согласуются с результатами исследований, свидетельствующих о том, что от 6 до 17% преступлений совершаются лицами, находящимися в состоянии наркотической интоксикации [21].

В биологических средах отравленных определялись и другие ПАВ, а также лекарственные средства, чаще кофеин – в 30 (61,2%) случаях, никотин – в 15 (30,6%), этанол – в 10 (20,4%), фенобарбитал, метилфенобарбитал – в 8 (16,3%), мета-

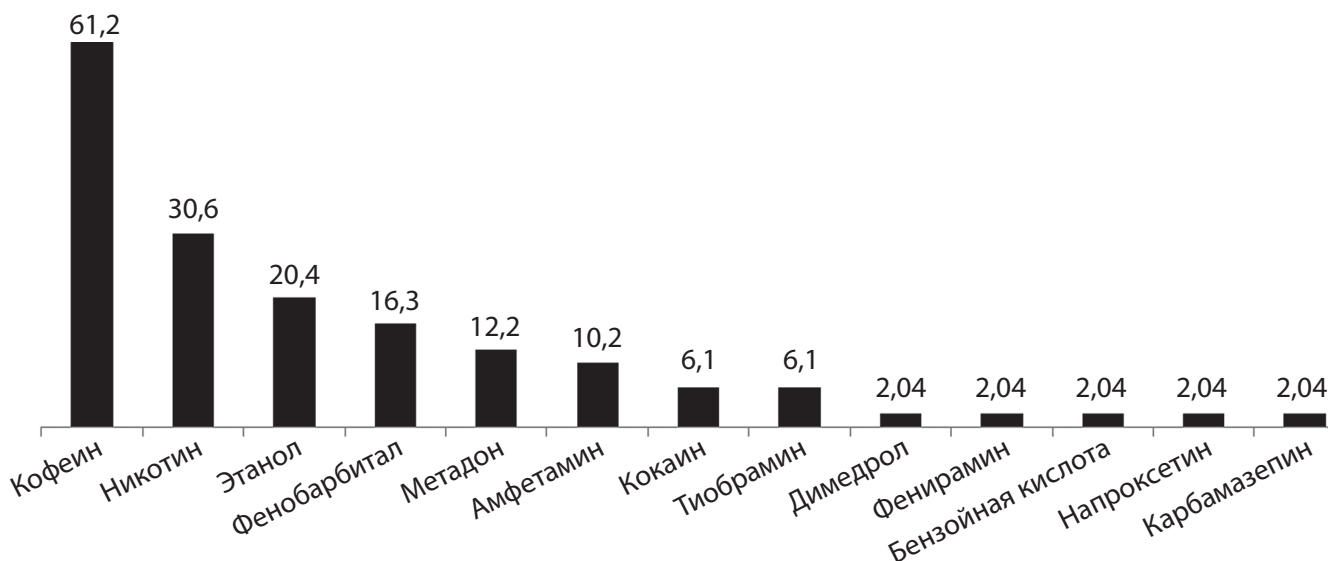


Рис. Встречаемость ПАВ и лекарственных веществ у отравленных 4-ОБК со смертельным исходом, по данным судебно-химического исследования (в %).

дон – в 6 (12,2%), реже амфетамины – в 5 (10,2%), кокаин – в 3 (6,1%) и метилксантиновый психостимулятор (теобрамин) – в 3 (6,1%) случаях (см. рисунок). Данные подтверждают ранее полученные сведения о частом использовании с целью наркотической интоксикации изучаемого токсиканта и других ПАВ и НВ [22].

Необходимо отметить, что из всей изучаемой совокупности количество смертей при сочетанном отравлении 4-ОБК, НВ и этанолом отмечалось в 24 (48,9%) случаях. При этом чаще наблюдались смертельные случаи в результате сочетанного употребления токсиканта с этанолом – 10 (41,6%), опиоидными наркотиками – 6 (25%), реже с амфетаминном – 52 (0,8%) и кокаином – 3 (12,5%) случая. Максимально высокая концентрация 4-ОБК в крови встречалась в случаях сочетанного отравления с амфетаминном – 343,4 [18,97; 728,7] и метадоном – 70,6 [18,97; 110,5] мг/л, низкая – при сочетанном употреблении с этанолом – 50,3 [26,4; 100,1] мг/л. Средняя концентрация этанола в крови составила – 1,35 [0,73; 2,35], в моче – 0 [0; 2,8] ‰. Установлена зависимость между концентрацией 4-ОБК и этанолом в крови ($R = -0,20$; $p = 0,01$), которая доказывает, что при таком сочетании происходит усиление депримирующего действия изучаемого токсиканта на центральную нервную систему [23].

Сопутствующие заболевания диагностированы в 16 (32,6%) случаях. Из сопутствующей патологии чаще выявлялись:

жировая дистрофия печени – в 26 (53,4%) случаях; токсическая миокардиодистрофия – в 23 (47,5%); хронический гепатит С – в 10 (20,4%); ВИЧ – в 3 (6,1%); цирроз печени – в 3 (6,1%); хроническая наркотическая интоксикация – в 2 (4,01%) случаях. Эти данные свидетельствуют о систематическом, более длительном употреблении токсиканта. Встречаемость ВИЧ-инфекции и гепатита С в 13 (26,5%) случаях доказывает использование токсиканта в том числе для повышения сексуальной активности, которая часто приводит к беспорядочным половым связям и передаче венерических заболеваний [24–26].

Для оценки влияния 4-ОБК на состояние внутренних органов было проанализировано наличие у пострадавших морфологических изменений печени, сердца, почек, селезёнки и головного мозга.

Среди макроскопических признаков смертельных отравлений 4-ОБК наблюдались: увеличение массы сердца до 400 [330; 450] г (на 25% больше нормы); массы лёгких – до 1331 [1095; 1672] г (выше нормальных значений на 26,7%), массы печени – до 1846 [1550; 2200] г и массы селезёнки – до 255 [150; 280] г, превышающих нормальные показатели на 15,4 и 41,6% соответственно. При этом обнаружена прямая связь с концентрацией токсиканта в артериальной крови: R сердца = 0,27; $p = 0,05$; R лёгких = 0,21; $p = 0,02$; R печени = 0,30; $p = 0,02$; R селезёнки = 0,27; $p = 0,02$. Увеличение размеров селезёнки,

Таблица 2

Макроскопические признаки острых смертельных отравлений 4-ОБК, по данным судебно-гистологического исследования

Признак	Нормальные значения [27]	Выраженность показателей
Масса сердца, <i>Me</i> [Q25; Q75], г	250–270	400 [330; 450]
Масса лёгких, <i>Me</i> [Q25; Q75], г	685–1050	1331 [1095; 1672]
Масса печени, <i>Me</i> [Q25; Q75], г	1600	1846 [1550; 2200]
Масса почек, <i>Me</i> [Q25; Q75], г	293–320	325 [300; 340]
Масса селезёнки, <i>Me</i> [Q25; Q75], г	150–180	255 [150; 280]
Сумма размеров поджелудочной железы, <i>Me</i> [Q25; Q75], мм	до 28,5	22 [21,1; 22,8]
Сумма размеров селезёнки, <i>Me</i> [Q25; Q75], мм	до 25	23 [21,7; 27,2]

поджелудочной железы и массы почек не наблюдалось (табл. 2).

Характерные микроскопические признаки смертельных отравлений 4-ОБК представлены в табл. 3. Среди них преобладали: неравномерное кровенаполнение сосудов сердца и внутренних органов – 67,3%, жидкое состояние крови – 69,7%, полнокровие сосудов головного мозга, лёгких, печени, поджелудочной железы, почек – 62,6%, полнокровие и отёк головного мозга – 97,9%, острая эмфизема и отёк лёгких – 61,2% случаев. Данные признаки свидетельствовали о наступлении внезапной смерти в токсикогенную фазу

отравления. Из других гистологических изменений выделялись: очаговая паренхиматозная смешанная дистрофия печени – 53,4% случаев; белковая дистрофия и очаговая фрагментация миокарда, гипотрофия и атрофия отдельных групп мышечных волокон – 47,5%; аутолитические изменения канальцевого эпителия в срезе почки – 26,5%; очаговый липоматоз стромы миокарда – 16,3%; белковая дистрофия и полнокровие сосудов почек – 12,2%; очаговый липоматоз и аутолитические изменения поджелудочной железы – 7,6%; очаговое полнокровие красной пульпы селезёнки – 6,1% случаев.

Таблица 3

Микроскопические признаки острых смертельных отравлений 4-ОБК, по данным судебно-гистологического исследования

Гистологический признак	Частота встречаемости	
	абс.	%
Полнокровие и отёк головного мозга	48	97,9
Жидкое состояние крови	34	69,7
Неравномерное кровенаполнение сосудов сердца и внутренних органов	33	67,3
Полнокровие сосудов головного мозга, лёгких, печени, поджелудочной железы, почек	31	62,6
Острая эмфизема и отёк лёгких	30	61,2
Очаговая паренхиматозная смешанная дистрофия печени	26	53,4
Белковая дистрофия и очаговая фрагментация миокарда, гипотрофия и атрофия отдельных групп мышечных волокон	23	47,5
Мелкоочаговый кардиосклероз	18	26,5
Спазм интрамуральных артерий миокарда	14	28,5
Аутолитические изменения канальцевого эпителия в срезе почки	13	26,5
Склероз отдельных мелких интрамуральных ветвей венечных артерий	11	24,4
Хронический гепатит	10	20,4
Очаговый липоматоз стромы миокарда	8	16,3
Белковая дистрофия и полнокровие сосудов почек	6	12,2
Очаговый липоматоз и аутолитические изменения поджелудочной железы	4	7,6
Очаговое полнокровие красной пульпы селезёнки	3	6,1
Признаки хронической наркотической интоксикации в коре головного мозга	3	6,1

Заключение

Таким образом, настоящее исследование доказало, что проблема острых отравлений современными веществами с наркотическим эффектом требует дальнейшего изучения и представляет исключительную практическую значимость. Обнаруженные патоморфологические изменения внутренних органов значительно расширяют воз-

можности методов экспресс-диагностики острых отравлений 4-ОБК в судебно-медицинской и токсикологической практиках. На сегодняшний день необходимым является разработка унифицированного подхода к постановке диагноза «Острое отравление 4-ОБК» с учётом обнаруженных в работе микро- и макроскопических морфологических изменений внутренних органов под влиянием смертельных доз токсиканта.

ЛИТЕРАТУРА (пп. 1, 4, 10, 11, 13–26 см. в References)

- Лоскутов Д.В., Хамитова Р.Я. Динамика острых отравлений в Республике Марий Эл. *Международный журнал прикладных и фундаментальных исследований*. 2018; 8: 40-4.
- Андреев А.И., Малкова Т.Л., Апушкин Д.Ю., Булатов И.П., Мащенко П.С. Комплексное исследование новых психоактивных веществ. *Судебно-медицинская экспертиза*. 2016; 59(2): 55-8.
- Синенченко А.Г., Лодягин А.Н., Батоцыренов Б.В., Шилов В.В., Шикалова И.В. и соавт. Анализ структуры острых отравлений современными психоактивными веществами. *Гигиена и санитария*. 2020; 99(6): 569-74.
- Доклад Международного комитета по контролю над наркотиками за 2014 г. ООН. Нью-Йорк. 2015 г; 96-108. https://www.narkotiki.ru/5_76731.htm
- Мелентьев А.Б., Катаев С.С. Метаболизм дизайнерских наркотиков. Производные фентанила. *Судебно-медицинская экспертиза*. 2015; 5: 39-46.
- Мрыхин В.В., Анцыборов А.В. Дизайнерские наркотики: краткая история, попытка систематизации на примере «спайсов» и «солей» (обзор). *Интерактивная наука*. 2017; 11: 36-9.
- Ураков А.Л. Синтетические и естественные каннабиноиды, трава дикорастущей конопля (марихуана, каннабис), гашиш, спайс, «арома микс», манга: фармакологические эффекты при курении и приеме внутрь. *Успехи современного естествознания*. 2014; 2: 21-6.
- Балабанова О.Л., Шилов В.В., Лодягин А.Н., Глушков С.И. Структура и лабораторная диагностика немедицинского потребления современных синтетических наркотических средств. *Журнал им. Н.В. Склифосовского «Неотложная медицинская помощь»*. 2019; 8(3): 315-9.
- Гайворонский И.В. *Анатомия и физиология человека*. СПб.: 2019, 672 с.

REFERENCES

- Begemann K., Glaser N., Desel H. Vergiftungen durch chemische Stoffe und Produkte [Poisoning by chemical substances and products]. *Bundesgesundheitsblatt Gesundheitsforschung Gesundheitsschutz*. 2019; 62(11): 1346-53.
- Loskutov D.V., Khamitova R.Ya. Dynamics of acute poisoning in Mari El Republic. *Mezhdunarodny zhurnal prikladnyh i fundamentalnyh issledovaniy*. 2018; 8: 40-4. (in Russian)
- Andreev A.I., Malkova T.L., Apushkin D.Yu., Bulatov I.P., Mashchenko P.S. Comprehensive study of new psychoactive substances. *Sudebno-medicinskaya ekspertiza*. 2016; 59(2): 55-8. (in Russian)
- Liu S., Scholl L., Hoots B., Seth P. Nonfatal Drug and Polydrug Overdoses Treated in Emergency Departments - 29 States, 2018-2019. *MMWR Morb Mortal Wkly Rep*. 2020; 69(34): 1149-55.
- Sinenchenko A.G., Lodyagin A.N., Batotsyrenov B.V., Shilov V.V., Shikalova I.V. et al. Analysis of the structure of acute poisoning with modern psychoactive substances. *Gigiena i sanitariya*. 2020; 99(6): 569-74. (in Russian)
- Report of the International Narcotics Control Board for 2014 UN. New York. 2015; 96-108. Available at: https://www.narkotiki.ru/5_76731.htm (in Russian)
- Melent'ev A.B., Kataev S.S. Designer drug metabolism. Fentanyl derivatives. *Sudebno-medicinskaya ehkspertiza*. 2015; 5: 39-46 (in Russian).
- Mrykhin V.V., Antsyborov A.V. Designer drugs: a short history, an attempt at systematization using the example of «spice» and «salt» (review). *Interaktivnaya nauka*. 2017; 11: 36-9 (in Russian).
- Uraikov A.L. Synthetic and natural cannabinoids, wild hemp herb (marijuana, cannabis), hashish, spice, aroma mix, managa: pharmacological effects when smoked and ingested. *Uspekhi sovremennogo estestvoznaniya*. 2014; 2: 21-6. (in Russian)
- Boland D.M., Reidy L.J., Seither J.M., Radtke J.M., Lew E.O. Forty-three Fatalities Involving the Synthetic Cannabinoid, 5-Fluoro-ADB: Forensic Pathology and Toxicology Implications. *J Forensic Sci*. 2020; 65(1): 170-82.
- Schep L.J., Knudsen K., Slaughter R.J., Vale J.A., Mégarbane B. The clinical toxicology of γ -hydroxybutyrate, γ -butyrolactone and 1,4-butanediol. *Clin Toxicol (Phila)*. 2012; 50(6): 458-70.
- Balabanova O.L., Shilov V.V., Lodyagin A.N., Glushkov S.I. Structure and laboratory diagnostics of non-medical consumption of modern synthetic drugs. *Zhurnalim N.V. Sklifosovskogo "Neotlozhnaya medicinskaya pomoshch"*. 2019; 8(3): 315-9. (in Russian)
- Brennan R., Van Hout M.C. Gamma-hydroxybutyrate (GHB): a scoping review of pharmacology, toxicology, motives for use, and user groups. *J Psychoactive Drugs*. 2014; 46(3): 243-51.
- Corkery J.M., Loi B., Claridge H., Goodair C., Corazza O. et al. Gamma hydroxybutyrate (GHB), gamma butyrolactone (GBL) and 1,4-butanediol (1,4-BD; BDO): A literature review with a focus on UK fatalities related to non-medical use. *Neurosci Biobehav Rev*. 2015; 53: 52-78.
- Milroy C.M., Kepron C., Parai J.L. Histologic Changes In Recreational Drug Misuse. *Acad Forensic Pathol*. 2018; 8(3): 653-91.
- Boland D.M., Reidy L.J., Seither J.M., Radtke J.M., Lew E.O. Forty-three Fatalities Involving the Synthetic Cannabinoid, 5-Fluoro-ADB: Forensic Pathology and Toxicology Implications. *J Forensic Sci*. 2020; 65(1): 170-82.
- Andresen-Streichert H., Jensen P., Kietzerow J., Schrot M., Wilke N. et al. Endogenous gamma-hydroxybutyric acid (GHB) concentrations in post-mortem specimens and further recommendation for interpretative cut-offs. *Int J Legal Med*. 2015; 129(1): 57-68.
- Jones A.W., Holmgren A., Kugelberg F.C., Busardo F.P. Relationship Between Post-mortem Urine and Blood Concentrations of GHB Furnishes Useful Information to Help Interpret Drug Intoxication Deaths. *J Anal Toxicol*. 2018; 42(9): 587-591.
- Milic J., Glisic M., Voortman T., Borba L. P., Aslanaj E. et al. Menopause, ageing, and alcohol use disorders in women. *Maturitas*. 2018; 111: 100-9.
- Thomsen R., Rasmussen B.S., Johansen S.S., Linnet K. Postmortem concentrations of gamma-hydroxybutyrate (GHB) in peripheral blood and brain tissue - Differentiating between postmortem formation and antemortem intake. *Forensic Sci Int*. 2017; 272: 154-8.
- Malik N.S., Munoz B., de Courcey C., Imran R., Lee K.C. et al. Violence-related knife injuries in a UK city; epidemiology and impact on secondary care resources. *E Clinical Medicine*. 2020; 20: 100296.
- Miró Ó., Galicia M., Dargan P., Dines A.M., Giraudon I. et al. Intoxication by gamma hydroxybutyrate and related analogues: Clinical characteristics and comparison between pure intoxication and that combined with other substances of abuse. *Toxicol Lett*. 2017; 277: 84-91.
- Galicia M., Dargan P.I., Dines A. M., Yates C., Heyerdahl F. et al. Clinical relevance of ethanol coingestion in patients with GHB/GBL intoxication. *Toxicol Lett*. 2019; 314: 37-42.
- Su S., Zhang L., Cheng F., Li S., Jing J. et al. Association between recreational drug use and sexual practices among people who inject drugs in Southwest China: a cross-sectional study. *BMJ Open*. 2018; 8(6): e019730.
- Sewell J., Cambiano V., Miltz A., Speakman A., Lampe F.C. et al. Changes in recreational drug use, drug use associated with chemsex, and HIV-related behaviours, among HIV-negative men who have sex with men in London and Brighton, 2013-2016. *Sex Transm Infect*. 2018; 94(7): 494-501.
- Bosch O.G., Havranek M.M., Baumberger A., Preller K.H., von Rotz R. et al. Neural underpinnings of prosexual effects induced by gamma-hydroxybutyrate in healthy male humans. *Eur Neuropsychopharmacol*. 2017; 27(4): 372-382.
- Gajvoronskiy I.V. *Human anatomy and physiology [Anatomiya i fiziologiya cheloveka]*. SPb: 2019, 672. (in Russian)

ОБ АВТОРАХ:

Синенченко Андрей Георгиевич (Sinenchenko Andrej Georgievich), кандидат медицинских наук, руководитель отдела неотложной психиатрии, наркологии и психореабилитации ГБУ СПб НИИ скорой помощи им. И.И. Джанелидзе, г. Санкт-Петербург. E-mail: andreyin2013@yandex.ru

Лодягин Алексей Николаевич (Lodyagin Aleksey Nikolaevich), доктор медицинских наук, профессор, руководитель отдела клинической токсикологии ГБУ СПб НИИ скорой помощи им. И.И. Джанелидзе, 192242, г. Санкт-Петербург.

Горбачева Татьяна Васильевна (Gorbacheva Tatiana Vasil'evna), заведующая судебно-химическим отделом Санкт-Петербургского государственного бюджетного учреждения здравоохранения «Бюро судебно-медицинской экспертизы», 195067, г. Санкт-Петербург.

Синенченко Георгий Иванович (Sinenchenko Georgy Ivanovich), Заслуженный врач РФ, доктор медицинских наук, профессор, руководитель отдела неотложной хирургии ГБУ СПб НИИ скорой помощи им. И.И. Джанелидзе, 192242, г. Санкт-Петербург.

Батоцыренов Баир Васильевич (Batotsyrenov Bair Vasil'evich), доктор медицинских наук, доцент, главный научный сотрудник отдела клинической токсикологии ГБУ СПб НИИ скорой помощи им. И.И. Джанелидзе, 192242, г. Санкт-Петербург.